Ueber

Insertio velamentosa funiculi umbilicalis

und ihren Einfluss

auf Schwangerschaft, Geburt und Kind.

Inaugural-Dissertation

zur

Erlangung der Doctorwürde

in der Medicin, Chirurgie und Geburtshülfe

unter dem Präsidium des

Herrn geh. Medicinalrat Prof. Dr. F. Winckel

Direktor der k. Univ.-Frauen-Klinik

der hohen medicinischen Facultät

der k. b. Ludwig-Maximilians-Universität München

vorgelegt von

Eduard Roelig

approb. Arzt.

MÜNCHEN

Akademische Buchdruckerei von F. Straub

1887.

Ueber

Insertio velamentosa funiculi umbilicalis

und ihren Einfluss

auf Schwangerschaft, Geburt und Kind.

Inaugural-Dissertation

zur

Erlangung der Doctorwürde

in der Medicin, Chirurgie und Geburtshülfe

unter dem Präsidium des

Herrn geh. Medicinalrat Prof. Dr. F. Winckel

Direktor der k. Univ.-Frauen-Klinik

der hohen medicinischen Facultät

der k. b. Ludwig-Maximilians-Universität München

vorgelegt von

Eduard Roelig

approb. Arzt.

MÜNCHEN

Akademische Buchdruckerei von F. Straub

1887.

Digitized by the Internet Archive
in 2026

https://archive.org/details/IA41548316_0153

Seinen

teuren Eltern

in dankbarer Liebe und Verehrung

gewidmet

vom Verfasser.

Man unterscheidet bekanntlich mehrere Arten der Einpflanzung des Nabelstranges in die Placenta und nennt centrale die in die Mitte derselben, excentrische die etwas mehr von dieser entfernte, marginale oder periphere die am Rande gelegene und endlich velamentöse Insertion diejenige (Unter-) Art, bei welcher der Nabelstrang nicht als solcher die Nachgeburt erreicht, sondern wobei die einzelnen Gefässe, mehr oder weniger weit von jener entfernt, sich in die Eihäute einsenken und in diesen zur Placenta verlaufen. Das häufigste Vorkommen zeigt die excentrische Insertion; doch wird deren Zahlenverhältnis von verschiedenen Autoren verschieden angegeben, weil es zuweilen nicht ganz sicher ist, zu welcher Gattung man diese oder jene Insertion rechnen soll.

Während die anderen Formen der Nabelschnureinpflanzung bei sonst normalen Verhältnissen wohl keinen oder nur geringen Einfluss auf die Entwicklung der Frucht und den Geburtsverlauf ausüben, sind in der velamentösen Insertion, welche man als Anomalie aufzufassen gewohnt ist, mancherlei Faktoren mit im Spiele, die für den praktischen Geburtshelfer grosses Interesse darbieten und da gerade über diesen Gegenstand, gegenüber anderen geburtshilflichen Thematen verhältnismässig wenig publicirt ist, so wollen wir versuchen in Folgendem ein Schärflein zur genaueren Kenntnisnahme dieser Anomalie beizutragen.

Dass diese schon ziemlich lange bekannt ist, ohne dass man sich ihre Entstehung und ihren Einfluss erklären konnte, geht aus mehrfachen in der älteren Literatur verzeichneten Erwähnungen hervor, so aus einer heutzutage als Kuriosum

betrachteten Abhandlung über die Nachgeburt von Leporin 1728. Zum ersten Male findet sich der Name bei Wrisberg, der in seiner Schrift: „De secundinarum humanarum varietate", Goettingen 1800 pag. 36, zuerst von einem „funis umbilicalis velamentis insertus" — Erwähnung macht. Von da ab finden sich in der Literatur häufig Angaben über insertio velamentosa, auf welche wir, da sie zugleich auf die durch sie bedingten Gefahren hindeuten und mit Beispielen belegen, zum Teil später zurückkommen werden.

Ueber die genetische Bedeutung derselben, ihre Ursache und ihre Entstehung hat sich in den 60 er Jahren ein lebhafter wissenschaftlicher Streit erhoben zwischen Hegar[1]), V. Hüter[2]) und B. S. Schultze[3]), aus welchem letzterer mit seinen Ansichten und Behauptungen siegreich hervorging, da dieselben auch nach den neuesten Untersuchungen auf diesem Gebiete als richtig und noch geltend angesehen werden. Aus seinen Forschungen entnehmen wir in möglichster Kürze folgende Entstehungsursache der insertio velamentosa. Er meint: „Wovon die Richtung des im Ei entstehenden Embryo abhängt, ob allein die Gravitation, ob vielleicht auch die Gegend, an welcher das Ei der uterus-Wand anliegt, bestimmend auf den Ort und die Stellung der Axenplatte in der Peripherie der Keimhaut wirkt, wissen wir nicht. Wir werden also vorerst nur annehmen können, da die aus dem hinteren Körperende herauswachsende Allantois

---

1) Hegar. Beiträge zur Pathologie des Eies etc. Monatsschrift, Bd, 21, Supplementsheft.

2) Hüter. Monatsschrift für Geburtskunde, Bd. 28, Seite 330, Novemberheft.

3) B. S. Schultze. Die genetische Bedeutung der vel. insert. des Nabelstranges. Jenaische Zeitschrift für Med. u. Naturwissensch. 3 Bd. 1867, pag. 198 u. 344.

Das Nabelbläschen, ein constantes Gebilde in der Nachgeburt des ausgetragenen Kindes. Leipzig, 1861.

an die Innenfläche des Chorion treten wird, an einer dem hinteren Körperende zu gelegenen Region derselben, dass diese Region gleich oft der Decidua reflexa als serotina gegenüberliegen mag. Beim menschlichen Embryo kennen wir die Allantois, soweit sie mit dem Chorion in Beziehung tritt, nur als eine dem mittleren Keimblatte entstammende, starke, die späteren Nabelgefässe führende Zellenmasse und wissen, dass diese Gefässe um die 4. Woche die ganze Innenfläche des Chorion rings umwachsen haben und ringsum gleichmässig in die hohlen Epithelzotten des Chorion ihre Verzweigungen erstrecken. Diese gefässführenden Chorionzotten ragen in die Decid. reflexa am grösseren Teil des Eiumfanges, in die Serotina am Ort der ursprünglichen Einbettung des Eies. Nur in der Serotina finden sie diejenigen Bedingungen, welche sie veranlassen zu stärkeren vielverzweigten Gefässbäumen, zur späteren Placenta, auszuwachsen. Der reflexa gegenüber atrophiren die Zotten und verlieren ihre Gefässe; es persistiren von den im Chorion verbreitet gewesenen Gefässen nur diejenigen Aeste der Allantois, welche zu eben diesen in der Serotina sich verzweigenden Zotten gehen. Diese Gefässe verlaufen in dem auch im 2. Monat noch ziemlich weiten Raume zwischen Amnios- und Chorionblase, welcher Raum ausser ihnen noch das dieselben begleitende Gewebe, welches von der Allantois kommt und den ductus omphalo-entericus mit dem Nabelbläschen, nebst zu ihnen gehörige Gefässe enthält. Er verringert sich allmählich mit dem überwiegenden Wachstum des Amnion und der Zunahme der Amniosflüssigkeit und wenn so das Amnion nach und nach dem Chorion sich mehr anlegt, muss es die dazwischen liegenden Gebilde umschliessen und zum Nabelstrang formiren. Während der eine Endpunkt des Nabelstranges bestimmt ist durch den Schluss der Bauchplatten am Nabel des Embryo, ist der andere vorgezeichnet in der jetzigen Insertion der Allantoisgefässe und diese ist,

nachdem der ganze übrige Umkreis des Chorion gefässlos geworden ist, die Gegend der Serotina, der Placenta, gleichgültig an welchem anderen Punkte früher die Allantois das Chorion zuerst getroffen hat.

Das zur Nabelschnurscheide sich den Allantoisgefässen anschmiegende Amnion umfasst gleichzeitig den duct. omph.-enteric., welcher zum Nabelbläschen führt. Die von embryonalem Blute strotzenden, der Serotina gegenüber fest inserirten, Nabelgefässe sind dem bereits ausgedienten duct. omph.-ent. für gewöhnlich weit überlegen an Resistenz. Das Nabelbläschen wird beim fortschreitenden Schluss der Nabelschnurscheide einfach nachgezogen, vielleicht reisst auch, wenn er Widerstand leisten sollte, der duct. omph.-ent. entzwei. Leisten aber diese vom Darmdrüsenblatte ausserhalb des Embryo übrig gebliebenen Gebilde einen solchen Widerstand, der den Allantoisgefässen das Gleichgewicht hält, bedingt etwa durch Adhäsionen, welche das Nabelbläschen am Amnion oder auch Chorion eingegangen ist, so kann der Chorionendpunkt des Nabelstranges durch diesen Widerstand modificirt werden und das Amnion kann an der Seite, wo der duct. omph.-ent. einen überwiegenden Zug ausübt, die Nabelgefässe nicht umschliessen, während das unaufhaltsame Wachstum des Amnion und der Amniosflüssigkeit doch die innige Anlagerung des Amnion an das Chorion zu stande bringt. Die Nabelgefässe werden also eine Strecke weit und zwar von der Stelle, wo der ductus eine Zerrung übt, zwischen Amnion und Chorion verlaufen müssen, bevor sie ihren Insertionspunkt gegenüber der Serotina, die Placenta erreichen, und insertio velamentosa funiculi entsteht."

Eine halbschematische, um das Doppelte vergrösserte Darstellung der denkbaren Entstehung von ins. velam. an einem normalen Ei mit Embryo aus der 6. Woche möge diese theoretischen Erörterungen anschaulicher machen. a stellt das Amnion, e den Embryo, c das Chorion und n

die Nabelblase dar. Das Chorion trägt ringsum Zotten, in welche die Verzweigungen der Allantoisgefässe in der 4. Woche hineingewachsen sind. Am oberen rechten Umfang des Eies ist die Stelle, wo dasselbe ursprünglich der Uterusschleimhaut sich anlagerte, die sog. Serotina, die künftige Placentarstelle. Hier allein finden die Zotten und die von ihnen getragenen Gefässe die Bedingungen zur Weiterentwicklung, während sie im ganzen übrigen Umkreis des Eies, der reflexa gegenüber, stille im Wachstum stehen. Die von diesen Zotten getragenen Gefässe obliteriren, auch die zu diesen Zotten führenden Aeste der Allantoisgefässe, die nur punktirt angedeutet sind, sind schon in Obliteration begriffen. Nur die zur ursprünglichen Einbettungsstelle gehenden Aeste der Allantoisgefässe bleiben bestehen und führen ferner Blut. Diese persistirenden Zweige sind die Gefässe der jetzt in Bildung begriffenen Nabelschnur und ihre Verästelung der foetale Anteil der Placenta.

Vom Bauch des Embryo aus umhüllt eine kleine Strecke weit das Amnion unseres Eies, bevor es bei b und d in den peripheren Teil sich umschlägt, die Allantoisgefässe nebst dem duct. omph.-ent. als Nabelschnurscheide. Eine Insertion am Chorion hat der Nabelstrang noch nicht, seine Bestandteile erreichen dasselbe einzeln. Die Bildung des Nabelstranges d. h. die Zusammenschliessung der bereits existirenden Gebilde zu einem Strange erreicht ihren Abschluss durch das fortschreitende Wachstum des Amnion, wodurch dasselbe die Innenfläche des Chorion ringsum erreicht. Das Amnion wächst dabei an den Gebilden des Nabelstranges als Nabelschnurscheide hin, in der durch die Pfeile angedeuteten Richtung. Der duct. omph.-ent. wächst dabei noch bedeutend aus. Soweit sein Wachstum mit dem der entsprechenden Stelle des Amnion nicht gleichen Schritt hält, wird die locker im embryonalen Bindegewebe gebettete Nabelblase ein wenig nachgezogen. Das lehrt das Verhalten dieser

beiden Gebilde im normalen älteren Ei und an der reifen Nachgeburt. Nach Vollendung der Amniosbekleidung der Allantoisgefässe liegt der ductus mit in die Amnioss cheide einbegriffen und verlässt dieselbe auf der Placenta mit der peripheren Ausbreitung des Amnion.

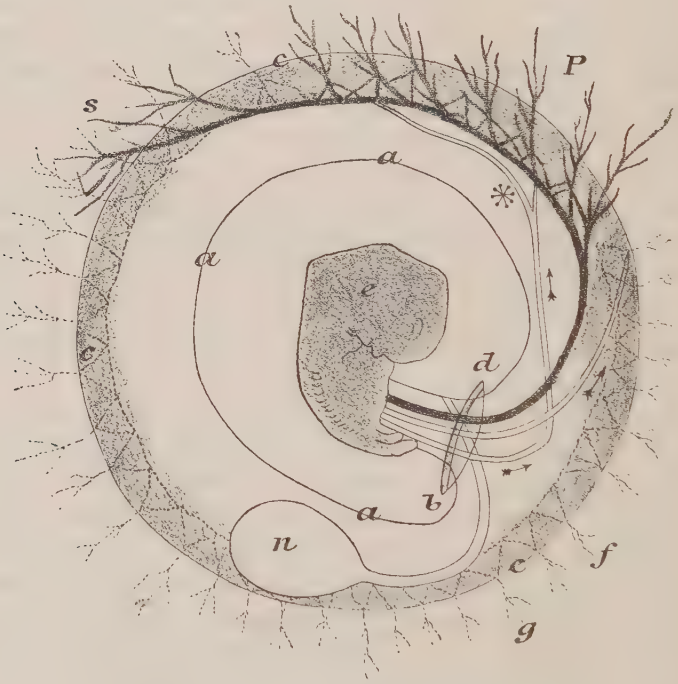

a = Amnion.
e = Embryo.
n = Nabelblase.
c = Chorion.
P = Placentarstelle.
s = Bildung einer Placenta succenturiata.

Die Stelle, an welcher der Uebergang der röhrenförmigen Partie des Amnion (der Nabelschnurscheide) in die periphere flächenförmige Ausbreitung desselben statthat, ist in der Figur durch den Ring b ⊂ d bezeichnet. Diese Umschlagstelle wird, wenn das Amnion im Laufe der folgenden Wochen das Chorion in seinem Wachstum beinahe eingeholt

hat, an der mit * bezeichneten Stelle ebenfalls ungefähr parallel der Peripherie des Eies gelegen sein. Wenn der duct omph.-ent. und die Nabelblase dem ringsum gleichmässigen Vorrücken der Nabelschnurscheide ein Hindernis für gewöhnlich nicht entgegen setzen, so beweist jedoch der Befund an mindestens jeder 10. reifen Nachgeburt, dass der Umschliessung der Nabelschnurgebilde durch das Amnion eine Hemmung durch den ductus häufig sich entgegen stellt; es gibt von dieser geringen Behinderung der Nabelschnurscheidenentwicklung von Seite des ductus, die man oft beobachten kann, eine ganze Reihe von Uebergängen bis zur velamentösen Insertion. Geht um die Zeit, welche Figur darstellt, die Nabelblase am Amnion oder Chorion anomale Adhäsionen ein, oder wird bei b der ductus am Amnion adhärent, so hängt es vom Wachstum des ductus ab, ob derselbe fernerhin in die Nabelschnurscheide miteinbegriffen werden kann. Hält sein Wachstum mit dem des Amnion nicht Schritt, so kann die Scheide die Organe der Nabelschnur nicht weiter umfassen, weil die um b gelegene Partie des Amnion in ihrer durch normales Wachsen bedingten Lokomotion ein erhebliches Hindernis erfahren muss. Das Amnion wird zwar auch in diesem Falle durch ferneres Wachstum das Chorion rings erreichen, aber die Stelle b—d des Amnion statt zu der mit * bezeichneten Stelle auszuwachsen, wird bei f und g das Chorion tangiren, der für den 5 wöchentlichen foetus nicht normale Verlauf der Allantoisgefässe, der in unserer Figur dargestellt ist, wird bleibend und die Insertion der Nabelschnur wird bei f oder g velamentös. Wenn etwa die Allantoisgefässe bei d mit dem Amnion oder bei f mit dem Chorion Adhäsionen eingehen sollten, so würde die dem Amnion bei weiterem Wachstum bevorstehende Verschiebung am Chorion und die Bildung der Nabelschnurscheide in gleicher Weise gehindert werden müssen und insertio velamentosa dadurch entstehen.

Auf diese Weise kann man sich eine Art der Entstehung velamentöser Insertion denken.

Eine andere entwickelt sich gelegentlich der Bildung einer Placenta succenturiata. Wenn während des Embryolebens nicht alle Zotten, mit Ausnahme jener auf die Serotina getroffener, obliteriren, sondern der Reflexa gegenüber noch einige gefässführend bleiben und durch diese hindurch zur Uteruswand hinstreben, so erfolgt die Bildung einer Placenta succenturiata. Bei vorstehender Figur sind zwei solcher persistirender Zotten unter s bezeichnet. An der ganzen Eiperipherie, also auch bei s, würde die Bildung einer Placenta succenturiata die normale Einsenkung des Nabelstranges in die Nachgeburt nicht beeinträchtigen; bleiben aber in der Gegend von f, g oder c Zotten gefässhaltig und bildet sie sich hier aus, so wird in gleicher Weise, wie wenn um diese frühe Zeit des embryonalen Lebens der ductus omphalo-entericus dem Amnion nicht folgen kann, die Bildung der Nabelschnurscheide behindert werden und eine velamentöse Insertion sich ausbilden.

Eine dritte mögliche Ursache ist bei Zwillingseiern gegeben. Gegen Ende der 4. Woche intrauteriner Entwicklung nimmt die Frucht nebst ihrem Amnion so wenig von dem Raume im Chorion in Anspruch, dass auch neben zwei Amnien noch genügend Raum verbleibt. In diesem gemeinschaftlichen Raume wachsen die Allantoisgefässe beider Embryonen und zwar dahin am lebhaftesten, woher sie die meiste Nahrung beziehen, das ist da, wo das Chorion der Uteruswand anliegt, nach der Serotina hin, der zukünftigen Placentarstelle. Wenn dann das Amnion des von der Serotina weiter ab liegenden Embryo, während es an den Nabelgefässen entlang wächst, nur mit einem kleinen Segment dem Chorion frondosum gegenüber tritt, dann wird notwendig seine Nabelschnur, wenn nicht etwa Adhäsionen hinderlich in den Weg kommen, bis an das Chorion fron-

dosum normal sich formiren. Vielleicht entsteht dann marginale Insertion, welche bekanntlich bei eineiigen Zwillingen besonders häufig sich zeigt. Kann aber das Amnion des einen Zwillings an keiner Stelle dem Chor. frondos. gegenübertreten, weil das des anderen den ganzen Platz bereits eingenommen hat, so dass die Allantoisgefässe des Ersteren nur am Amnion des Zweiten vorbei zur Serotina verlaufen, so wird die Insertion der Nabelschnur am Chorion velamental erfolgen. Bei Zwillingen kommt diese auch häufiger vor wie bei einzelnen Früchten.

Eine letzte Ursache kann endlich eine Bildungshemmung des Amnion, grosse Kürze und starke Spannung desselben abgeben, welche die regelrechte Entwicklung des Nabelstranges und seine Umkleidung mit dem Amnion hindert und velamentöse Insertion entstehen lässt.

Hüters und Hegars Ansicht geht zwar dahin, dass der Embryo infolge velament. Ins. atrophire, weil er aus der reflexa nicht genug Nahrung beziehen könne und dass sein durch Atrophie erfolgtes Absterben häufig Anlass zu Aborten gebe. Es seien auch unter den Abortiveiern eine grössere Anzahl ins. vel. zu verzeichnen, als sonst bei ausgetragenen reifen Früchten. Schultze widerspricht und zwar unserer Meinung nach mit Recht auch dieser Ansicht. Es sind bisher noch keine Fälle bekannt geworden, welche die Vermutung eines Zusammenhanges zwischen velamentaler Insertion und Abortus begründen könnten. Vielleicht mögen entzündliche Vorgänge an den Eihäuten, welche zu Adhäsionen der Nabelblase oder der Allantoisgefässe vor erfolgter Formation des Nabelstranges, also zu velament. Ins. desselben führen, zuweilen Ursache des Abortus sein, bestimmte Beweise dafür sind bis zur Stunde noch nicht erbracht.

Der wesentliche Unterschied zwischen placentarer und velamentöser Einpflanzungsart des Nabelstranges besteht also

darin, dass die Nabelgefässe im gewöhnlichen Falle bis zur Placenta durch eine Amniosscheide zu einem Strange zusammengefasst werden, dass im anderen Falle die Amniosbekleidung an der einen Seite die Nabelgefässe vorher verlässt. Die Gefässe selbst nun erleiden weder in ihrer Struktur noch in ihrem Kaliber oder in sonst einer für ihre Funktion wichtigen Eigenschaft durch das teilweise Ausbleiben der Amniosbekleidung eine Veränderung und es ist auch theoretisch nicht ersichtlich, noch nachzuweisen, dass die Gesammtlänge der einzelnen Gefässe bei ins. vel. länger sei als sonst, und dennoch ist sie für die Geburt wie wir sehen werden, von ungleich grösserer Bedeutung als die normalen Insertionen.

Der Grad der velamentösen Insertion, d. h. der längere oder kürzere Verlauf der Gefässe in den Eihäuten, die Art, wie diese Gefässe verlaufen, sich vereinigen, teilen, gradlinige, bogenförmige Wege machen, bietet die grössten Mannigfaltigkeiten dar und es wird wohl kein Fall dem anderen je völlig gleichen. Die äusserste Grenze ist dann vorhanden, wenn die Gefässe am entgegengesetzten, der Placenta gegenüberliegenden Pol des Eies einsetzen, Fälle, welche nicht allzuoft vorkommen dürften. Von diesem bis zu geringeren Graden, wobei die Gefässe nur wenig weit vom Placentarrand entfernt sich in den Eihäuten inseriren, gibt es die mannigfachsten Arten. Der Gefässverlauf bietet dieselbe Abwechselung dar: die Nabelarterien verschmelzen zu einem gemeinschaftlichen Stamme; der durch Verschmelzung der beiden Nabelarterien entstandene längere oder kürzere Stamm teilt sich wieder in zwei oder mehr gleich grosse oder ungleiche Zweige, begleitet von je einem Spaltungsast der Nabelvene; der Verlauf in den Eihäuten kann ein mehr gerader oder bogenförmiger sein, die Insertion erfolgt nicht am Rande, sondern mehr excentrisch, dem Mittelpunkte der Placenta zu; die Gefässe schlagen nicht

immer den nächsten Weg ein, um zu diesem Ziele zu gelangen, machen Umwege, verlaufen eine Strecke im Chorion, oder folgen dem einen oder anderen Rand der Placenta, um erst an entfernten Punkten einzudringen. Die Länge und Dicke der Arterien und die Zahl der Windungen des Nabelstranges variiren ebenso, wie bei normaler Insertion; letztere sind in der Ueberzahl links gedreht vom foetus aus gerechnet.

Hyrtl[1]) beschreibt eine grössere Reihe besonders interessanter Fälle von ins. vel., wovon wir einige näher betrachten wollen, um die Verschiedenheit und die möglichen üblen Folgen dieser Anomalie kennen zu lernen.

In seiner Sammlung derartiger Präparate befindet sich die Nachgeburt eines reifen ausgetragenen Mädchens einer 36jährigen zweitgebärenden Mutter, bei welcher laut Protokolles der Braun'schen Klinik, trotzdem die cervix uteri nur für einen Finger durchgängig war, die $10^1/_2$ Zoll lange Nabelschnur vorgefallen war und die Reposition nur unvollkommen gelang. Die Stelle der vel. ins. lag 6 Zoll über dem Placentarrande; diese selbst dick, queroval. Die gleich starken Nabelarterien, anfangs an entgegengesetzten Seiten der Nabelvene liegend, umgriffen nur 2× in langen, linksläufigen Windungen die Vene. 2 Zoll von der Insertionsstelle wurden sie parallel und aneinander liegend. Die linke Arterie umbilicalis machte jenseits der Insertionsstelle der Nabelschnur im Chorion eine grössere nach links gerichtete Krümmung, dann sendet sie ein langes vas aberrans, das von keiner Vene begleitet ist, zum unteren Rande der Placenta herab, nähert sich hierauf der rechten, um mit ihr durch einen kurzen queren ramus intermedius zu anastomosiren, erweitert sich allmählich um das Doppelte ihres Kalibers

1) Dr. Josef Hyrtl. Die Blutgefässe der menschlichen Nachgeburt. Wien 1870.

und teilt sich schliesslich in zwei Endäste, deren stärkerer geschlängelt an die Mitte des oberen Placentarrandes herantritt, dessen schwächerer als vas aberrans zum Pol des Placentaovales ausläuft. Beide Endäste der linken arteria umbilicalis sind doppelt so stark als der Stamm der umbicalis am Nabelstrang. Die rechte art. umbilic. von der Anastomose an viel schwächer als die linke, geht als bogenförmiges vas aberrans durch das Chorion bis zum unteren Rand der Placenta herab. Die Nabelvene teilt sich an der Insertionsstelle in 3 mächtige Zweige, welche in verschieden starkem Durchmesser und auf verschiedenen Wegen den unteren Placentarand aufsuchen und durch zahlreiche Verzweigungen ein wahres Labyrinth bilden.

Der Tod der reifen gut entwickelten Frucht war durch den Nabelschnurvorfall bedingt gewesen.

Ein zweiter Fall zeigt die velamentöse Nabelschnurinsertion an dem der Nachgeburt gegenüberliegenden Pole des Eies. Diese sass am Grunde des uterus, ihr Nabelstrang inserirte auf dem Chorion, gerade über dem Muttermunde. Beim Durchtritt des Kopfes war eine Hauptarterie zerrissen, das Kind starb während der Geburt an Verblutung. Der Nabelstrang war 7 Zoll lang, dick, mit starken Gefässen. Arterien und Venen, welche sich teilten, betraten den Mutterkuchen marginal an 8 verschiedenen Punkten. Der Hauptstamm der Umbilicalarterie war durch den Kopf zerrissen und tötliche Blutung eingetreten.

In diesen beiden Fällen sehen wir gleich die Hauptgefahren, welche durch insertio vel. dem Kinde beim Beginne der Geburt entstehen können und diese sind: Nabelschnurvorfall, Blutung aus zerrissenen Gefässen und Compression derjenigen Arterien oder Venen, welche in dem Teile der Eihäute verlaufen, der in den Muttermund zu liegen kommt. Als vierte unangenehme Komplikation könnte man noch erwähnen, die jedoch nur selten zur Beobachtung gelangt,

dass der Nabelstrang vom Mutterkuchen oder den Eihäuten bei abnormer Kürze und geringer Dicke der Gefässe bei der während der Geburt entstehenden Zerrung abreisst, dann bei verzögerter Nachgeburtsperiode mit der Hand eingegangen werden muss, was allenfalsige Infection der puerpera zur Folge haben könnte. Im Allgemeinen verlaufen wohl die meisten Geburten, bei denen der Nabelstrang velamentös inserirt ist, normal, meist ohne dass überhaupt vorher eine Diagnose auf diese Anomalie gestellt werden konnte und erst nach der Geburt, während der vielleicht hie und da eine Blutung eingetreten war, die man sich nicht zu erklären wusste oder deren Entstehungsort man wo anders vermutete, findet man die Gefässe in den Eihäuten verlaufend.

Wenn man in der Literatur also viele Fälle mit üblem Ausgange für die Frucht beschrieben findet, so muss man eben bedenken, dass hier gerade die schlimm verlaufenen, ungünstigsten aus einer grossen Anzahl normal überstandener Geburten ausgesucht sind, dass diese aber doch nur einen geringen Prozentsatz gegenüber den ohne jegliche Gefährdung verlaufenden Geburten ausmachen.

G. Hartmann[1]) teilt aus der Stuttgarter Gebäranstalt einen Fall mit, bei dem vor der Geburt die Diagnose auf insertio velament. sicher gestellt werden konnte. Er wurde zu einer 32 jährigen Frau gegen Ende der siebenten Schwangerschaft geholt, weil in letzterer Zeit öfters Blutabgänge erfolgt waren. Die ersten 5 Schwangerschaften waren normal verlaufen, bei der 6. musste wegen Placenta praevia die künstliche Entbindung vorgenommen werden. Bei der ersten Untersuchung war die cervix uteri kaum für einen Finger durchgängig, kein Kindesteil vorliegend,

1) Monatsschrift für Geburtskunde. Bd. 31, Heft 4, pag. 289. Berlin 1868.

nach der äusseren Untersuchung wurde Schieflage I a diagnosticirt. Zur Erweiterung wurde der Kolpeurynter eingelegt und der Muttermund bis Fünfmarkstückgrösse geöffnet, wobei mässiger Blutabgang erfolgte. Es konnte nun der Schädel mit dem Finger erreicht werden, neben demselben fühlte man jedoch einen Knäuel lebhaft pulsirender Nabelschnur. Als H. einging, um die Eihäute zu sprengen und den Vorfall zu reponiren, eventuell zu wenden, fühlte er ausser mehrfachen Nabelschnurumschlingungen zwei weitere pulsirende fest in den Eihäuten sitzende convergent verlaufende Stränge, welche er bis zum Placentarrand verfolgen konnte. Sofort wurde die Diagnose auf insert. velamentosa gestellt und weil bei dem Sitz derselben in der Nähe des Muttermundes von einer Reposition der Nabelschnur keine Rede war, beschloss er die Wendung zu machen, riss die Eihäute ein, erweiterte den Riss, ergriff einen Fuss und vollendete die Wendung, worauf nach einigen kräftigen Wehen die Geburt eines kräftigen nicht asphyktischen Knaben erfolgte. Die Nachgeburt wurde durch Druck entfernt und zeigte ins. vel.; 6 cm vom Rand der Placenta ging die Nabelschnur in die Eihäute und löste sich hier in stark divergirende Gefässe auf, an welchen der Eihautriss scharf hinlief. Das Wochenbett verlief normal.

In der Klinik der Geburtshilfe und Gynäkologie von Chiari, Braun und Spaeth (Wien 1852—1855. 1. Lfrg. Erlangen 1852) finden sich folgende fünf interessante Fälle verzeichnet.

1) Bei einer Ertsgebärenden, bei der die Geburt bald nach dem Blasensprunge erfolgte, wurden noch kurz vor derselben die Herztöne deutlich gehört. Die Geburt verlief in kurzer Zeit normal, doch kam das Kind tot zur Welt. Es konnte keine andere Ursache ermittelt werden als ins. vel. mit den Gefässverzweigungen nahe am Mutter-

mund und Druck auf dieselben durch den kindlichen Kopf. Die Sektion ergab intermeningeale Apoplexie.

2) Eine Erstgebärende kam mit 2 Zoll weitem orificium in die Anstalt. Die Nabelschnur war abgerissen und hing 6 Zoll vor der Scheide. Die Geburt erfolgte 6 Stunden später, der tote Knabe war klein, die Nabelschnur nächst dem Placentarrande in den Eihäuten inserirt und daselbst abgerissen. Als Ursache des Abreissens gab sie an, dass sie sich zu Hause eines Nachttopfes mit abgebrochenem Henkel bediente und daran hängen geblieben sei.

3) Eine Erstgebärende kam mit Silbergroschen grossem Muttermunde und vorliegender Nabelschnur auf den Kreissesaal und gab an, das Wasser sei schon drei Stunden abgegangen zugleich mit einer beträchtlichen Menge Blutes. Die Nabelschnur war pulslos, keine foetalen Herztöne zu hören, der Kopf fest im Becken. Acht Stunden darnach gebar sie einen toten Knaben. Die Sektion ergab vollständige Anämie. Die Nabelschnur war velamentös inserirt, mit dem Eihautriss zwischen den Gefässverzweigungen. Eines der grösseren Gefässe war durchgerissen und bildete aller Wahrscheinlichkeit nach die Ursache des Blutabganges und der Anämie des Kindes.

4) Eine Erstgebärende machte sich erst nach dem Blasensprunge auf, um nach der 2 Std. entfernten Anstalt zu fahren. Bei der Ankunft lag die Nabelschnur in einer langen pulslosen Schlinge vor, der Muttermund war höchstens für einen Finger durchgängig, der Kopf fest im Beckeneingange, keine Herztöne hörbar. Nach ein paar Stunden wurde ein toter Knabe geboren. An der Nachgeburt zeigte sich ins. vel. mit dem Eihautriss zwischen den Gefässverzweigungen.

5) Bei einer Mehrgebärenden war die Blase bei verstrichenem Muttermunde gesprungen, und die Nabelschnur in einer langen Schlinge vorgefallen. Es wurde, da die

Manualrepositionsversuche vergeblich waren, die Zange angelegt und ein lebendes Kind zu Tage befördert, dessen Nachgeburt ins. vel. zeigte.

Es könnten aus der Literatur noch zahlreiche Fälle von dieser Art, mit Zerreissung von Gefässen, Nabelschnurvorfällen, Verblutung von Früchten, Compression und Erstickungstod angeführt werden, neben nicht minder häufigen von glücklichen Ausgängen, doch möge es hiemit genug sein, ein Bild aller möglichen Zufälligkeiten und Gefahren, welche diese Art der Nabelschnureinpflanzung zuweilen mit sich bringt, gewonnen zu haben.

Besser als aus diesen einzelnen Angaben würde man über die Verhältnisse der ins. vel. gegenüber den normalen Einpflanzungsarten, über das prozentische Vorkommen, Häufigkeit der Todesfälle, Grösse und Gewicht der Kinder, Notwendigkeit vorzunehmender Operationen, kurz über die statistischen Thatsachen dieser Anomalie unterrichtet werden, wenn an grösseren Anstalten mit vielem Materiale darüber genauere Untersuchungen vorgenommen würden. Solche sind nun sehr spärlich vertreten und da auch von der hiesigen Universitäts-Frauen-Klinik darüber noch eine Zusammenstellung bisher fehlte, wurde mir von Herrn Geh. Rat Winckel diese Aufgabe überwiesen.

In dem Berichte von Dr. Busch aus der Berliner Univ.-Frauen-Klinik aus den Jahren 1842—47 findet sich die kurze Angabe, dass ins. vel. 29× vorgekommen sei und zwar meist nahe am Rande der Placenta. In drei Fällen wurde zugleich die Beobachtung gemacht, dass die Nabelschnur sich einige Zoll vom Rande der Nachgeburt in drei Stränge spaltete, von denen sich einer oder zwei in die Eihäute senkten. In einem 4. Falle spaltete sich auch die Nabelschnur in 2 Stränge, welche aber unmittelbar in den Mutterkuchen eintraten. Nur einmal wurde ein nachteiliger Einfluss beobachtet, indem bei unvorsichtigem Zuge an der

Nabelschnur dieselbe an der Insertionsstelle ausriss und nun die ganze Hand eingeführt werden musste.

Busch und Moser führen 10 Fälle aus der geburtshilflichen Berliner Klinik von 1830—35 an, bei denen die Insertion der Nabelschnur vollständig in den Eihäuten stattfand und die Zerreissung derselben beim Blasensprung vor sich ging, ohne dass ein Blutgefäss verletzt worden wäre. Zum Vergleiche mit unserer Arbeit dienen nur zwei ähnliche Zusammenstellungen über denselben Gegenstand, die eine ist eine Marburger Dissertationsschrift; „Ueber die Einpflanzung der Nabelschnur in den Eihäuten" von Wilhelm Cornelius. Marburg 1859 und die andere aus neuerer Zeit eine von Frau Dr. Taissia Mironoff aus Petersburg verfasste Abhandlung: „Studien über die Einsenkung der Nabelschnur in die Eihäute" nach den Vorkommnissen in dem kgl. Dresdener Entbindungsinstitute.

Besehen wir uns vorerst deren Resultate, zum späteren Vergleiche mit den von uns gewonnenen Ergebnissen.

Cornelius fand aus den Marburger hierauf bezüglichen Journalen aus den Jahren 1833 bis Ende Mai 1859 unter einer Geburtsziffer von 3541 Fällen 32 × ins. velamentosa auf, berechnet also das Vorkommen zu 0,9 %. Unter den 32 Frauen waren 16 Erstgebärende, 16 Mehrgebärende; erstere im Alter von 21—38 Jahren (5 über 25 J.), diese 20 – 38 J. alt (11 über 25 J.). Unter den 32 Geburten fanden sich zwei Zwillingspaare, also kommen 34 Kinder zur Berechnung, von denen 22 lebend geboren wurden, 6 waren scheintot, wurden jedoch wiederbelebt. Unter den 6 Totgeborenen war eines frühgeboren, 1 macerirt bei Lues der Mutter, 1 × musste wegen rhachitischen Beckens Frühgeburt eingeleitet werden, 1 Kind starb an Verblutung während der 2. Geburtsperiode trotz Wendung und Extraktion; es ritt auf der Nabelschnur; ein Kind starb wegen zu frühen Fruchtwasserabganges und 1 × ist keine Todesursache angegeben.

Von 6 Kindern ist kein Geschlecht angegeben, unter den verbleibenden 28 waren 16 männlich, 12 weiblich. Die Lagen verteilen sich auf 27 Schädellage (erste [18] zur zweiten [9] = 2 : 1), 2 Gesichtslagen, 4 Beckenendlagen; 1 × ist die Lage nicht angegeben.

Die zwei Zwillinge hatten je eine 1. Schädel- resp. 2. Beckenendlage, beide männlichen Geschlechtes. Bezeichnet man ein Kind unter 1500 g als unreif, von 1500—2500 g als frühzeitig geboren aber lebensfähig und die über 2500 als ausgetragen, welche Zahlen im Allgemeinen als Normen gelten, so waren hier unter 22 Angaben unter 1500 keines, unter 2500 9 und über 2500 g 13 Früchte, deren Längen 2 × unter 40 cm betrugen, 6 × 40—45, 5 × 45—50 und 9 × 50 cm und darüber. Die Nabelschnurlänge betrug 24—73 cm, war 16 × über 50 cm (das mittlere Mass), 13 × blieb sie darunter. Nabelschnurumschlingungen sind 8 verzeichnet, 4 × einmal, in zwei Fällen 2 × um den Hals. 1 × um den Hals und linken Arm und einmal ritt das Kind auf dem Strange. Einmal fand sich Nabelschnurvorfall bei einem Zwillingskinde in 2. Beckenendlage; es wurde scheintot geboren, jedoch wiederbelebt.

Von den 8 Früchten mit umschlungener Nabelschnur waren 5 lebend, eines scheintot, asphyktisch und konnte nicht mehr belebt werden, einmal war Umschlingung bei dem durch künstliche Einleitung der Frühgeburt zu Tage beförderten Kinde vorhanden und eines davon starb, während es wegen starker plötzlicher Blutung in der 2. Geburtsperiode gewendet und extrahirt wurde. Blutungen aus angerissenen velamentös verlaufenden Gefässen kamen 2 × vor, von denen der oben anführte Fall von starker Blutung dem Kinde den Tod bereitete. An Operationen und künstlichen Eingriffen wurden als nötig erachtet und ausgeführt 1 × Sprengung der Fruchtblase, Wendung und Extraktion wegen starker Blutung, eine Extraktion eines Zwillingskindes wegen

Vorfall der Nabelschnur bei 2. Beckenendlage, zweimal Zange bei Beckenenge und Verlangsamung der kindlichen Herztöne; ein hochgradig rhachitisch verengtes Becken verlangte Einleitung der künstlichen Frühgeburt, zwei angewachsene Placenten machten bei krampfhaften Uterus-Kontraktionen die manuelle Lösung nötig. Bei Anlegung einer Zange erfolgte ein Dammriss II. Grades, der spontan sich wieder vereinigte. 2 Kinder, darunter ein Zwillingskind, wurden mit der Glückshaube geboren. Eine Frau starb 4 Std. post. part. an einer unstillbaren Blutung, eine an Mania puerperalis und eine dritte an Metroperitonitis, eine Geburt verlief unter einem epileptischen Anfalle, übrigens sonst normal. Eine puerpera erkrankte an Peritonitis, wurde aber nach 3 Wochen geheilt entlassen und drei weitere an Metritis, die alle einen guten Verlauf zeigten. Die Entfernung der velamentösen Insertion vom Placentarrande schwankte zwischen 2 und 13 cm, am öftesten betrug sie 5—10 und es zeigten dabei der Verlauf und die Verästelung der Gefässe die grösste Verschiedenheit. Das Durchschnittsgewicht der Nachgeburt differirte zwischen 500—600 g; ihre Gestalt rundlich oder oval, einige Male herzförmig, der Eihautriss teils central, teils excentrisch.

Die zweite aus der Dresdener Klinik von den Jahren 1873—1880 von 8660 erfolgten Geburten durchgeführte Zusammenstellung ergab 64 Fälle mit insertio velamentosa; es berechnet sich somit ein Prozentsatz von 0,74; davon mussten jedoch 14 Journalblätter wegen ungenauer oder ungenügender Angaben von weiterer Berücksichtigung ausgeschlossen werden, bleiben somit 0,57 % übrig. Das Verhältnis der primiparen zu den multiparen ergibt keine auffällige Differenz zu Gunsten dieser oder jener; das Alter derselben betrug 18—39 Jahre, die meisten 21—27 Jahre. Unter den Geburten waren drei Zwillingspaare und einmal Drillingsfrüchte; ein Zwillingspaar zeigte bei beiden Kindern

ins. vel. die anderen beiden bei je einem. Von den Drillingen hatten zwei eine velamentös inserirte Nabelschnur. Unter 48 Geburten mit 50 Kindern waren 20 ausgetragen, 25 etwas zu früh geboren und 5 unreife; diese 48 Kinder hatten 8× Beckenendlage, 1 Schieflage, die anderen verteilen sich auf Schädellagen. Nabelschnurumschlingungen fanden sich 12 vor; die Länge des Nabelstranges war ebenso oft unter als über dem Durchschnitte. Die grösste Entfernung der Insertionsstelle vom Placentarrande war 16 cm, am öftesten war sie 3—8 cm. Niemals war vor dem spontanen oder künstlichen Blasensprung eine das Kindesleben bedrohende Blutung zu constatiren; in keinem Falle konnte vor der Geburt die Diagnose auf ins. vel. gestellt werden. Künstlich musste die Blase 4× gesprengt werden und bei 15 Geburten stellte sich vorzeitiger oder schleichender Fruchtwasserabgang ein.

Die Prozentverhältnisse dieser einzelnen Angaben besprechen wir später im Zusammenhalte mit den von uns gewonnenen Resultaten.

Nach diesen Ausführungen, die in Bezug auf Genauigkeit und Vollständigkeit manches zu wünschen übrig lassen, von denen zahlreiche Fälle wegen ungenügender Notizen überhaupt nicht zu verwerten waren, mancherlei, z. B. Geburtsdauer, Genaueres über Dicke und Windungen der Nabelschnur, Knoten in derselben, ob die Placenta spontan oder durch Credé austrat, gar nicht erwähnt ist, gehen wir zu unserem eigentlichen Thema über, wie sich die Verhältnisse der insertio velamentosa in der hiesigen Univ.-Frauen-Klinik präsentiren und beginnen mit der Aufführung der 26 Fälle, wobei wir nur die Hauptpunkte erwähnen wollen. Nur das eine möge noch gestattet sein zu versichern, dass hier die genau geführten Journale überall positive Angaben und darnach angestellte Berechnungen zulassen, dass also

die daraus entnommenen Resultate als für die hiesige Klinik massgebend zu betrachten sind.

Zu diesen Untersuchungen stand das journalistische Material von 3 Jahrgängen, vom 1. Januar 1884 bis 1. Januar 1887 zur Verfügung und es fanden sich bei einer Anzahl von 2348 Geburten 26 Fälle von dieser seltenen Art der Nabelschnureinpflanzung, wir berechnen somit ein Vorkommen von 0,9 % dieser Fälle.

Es folgen nun dieselben in chronologischer Reihe.

1) F. M. 24 Jahre alt. II. para, erste Menses im 16. J. Geburtsdauer (1. und 2. Periode) 12 Std. 20 Min., 3. Periode 2 Std. 15 Min. spontan, ein Knabe 51 cm lang, 3380 g schwer, in I. Vorderscheitelstellung geboren, Nabelschnur 50 cm lang, velamentös inserirt 5 cm vom Placentarrand, Placenta 700 g. rund, Schwarten am Rande.

2) A. K. 20 J. I. p. erste Regel im 14 J., unregelmässig, schwach, mit Schmerzen, Geburtsdauer $^3/_4$ — $^1/_4$ Std., männl. Kind 43 cm, 1900 g, unausgetragen, in I. Schädellage. Nabelschnurlänge 22 + 8,1 cm dick, velamentös auf einer Nebenplacenta inserirt, von der aus erst die Gefässe auf die eigentliche Hauptplacenta hinüberziehen; Eihäute vollständig, lateraler Riss, Plac. 400 g oval, grosslappig, mit einzelnen Schwarten.

3) H. N. 24 J., I. p., im 20 J. zum ersten Male menstruirt. Zwillinge, Geburtsdauer 29 Std. 35 resp. 40 Min., 3. Periode 20 Min. Kinder im Anfange des 9. Monates 42 cm 1750 g und 41 cm 1500 g, beide Früchte männlich in II. resp. I. Schädellage. Nabelschnur des ersten 45 cm lang, die des zweiten 33 cm, velamentös inserirt, 6 cm vom Rande der Nachgeburt. Das zweite Kind zeigte geringe Lebensenergie und starb 12 Stunden nach der Geburt. Vollständige Eihäute, mit dem Riss 13 cm vom Rande. Placenta 800 g längs oval. Beim Eihautriss war eine der velamentös verlaufenden Venen angerissen worden und fand

sich ein frischer Thrombus in derselben. In der 2. Geburtsperiode war eine mässige venöse Blutung eingetreten.

4) E. F. 23 J., IV. p., erste Regel im 20. J., Blutungen während der letzten Gravidität. Geburtsdauer 7 Std. 15 Min. Abortus im 4. Monat eines männl. Kindes in II. Schädell. Das Ei ging vollkommen intakt ab, die Nabelschnur war einmal straff um den Hals geschlungen, velamentös inserirt und 29 cm lang; sie zeigte gegen die Einpflanzungsstelle zu alte und neue Blutergüsse bei zahlreichen Windungen. Der Foetus 13 cm lang, 425 g schwer.

5) J. R. 23 J., I. p., erste Regel im 13. J. Geburtsdauer 12 Std. 15 Min. – 1 Std. 15 Min., Credé; ein weibl. Kind 50 cm, 3600 g in I. Schädell. Nabelschnur 50 cm lang, ins. velament. Eine Placenta succenturiata 650 g rundlich, 2 cm dick, derb, zeigt Kalkablagerungen.

6) H. S. 23 J., I. p., seit dem 16. J. regelmässig menstruirt, Geburtsdauer 13 Std. 45 Min., 3. Periode durch Credé nach 8 Std. beendet. Ein nicht ausgetragenes 41 cm langes 1920 g schweres Mädchen in II. Schädell. Nabelstrang 49 cm, vel. ins. 6 cm vom Rand, mit spärlichen Windungen, Eih. vollständig, centraler Riss. Placenta 500 g oval weich, zeigt Schwartenbildung. 8 cm von der Insertion der Nabelschnur entfernt findet sich ein hirsekorngrosses Nabelbläschen. Die Nabelschnur war einmal lose um den Hals geschlungen.

7) R. M. 18 J., I. p., erste Regel im 15. J., immer unregelmässig und schwach. Dauer der 2 ersten Geburtsperioden 43 Std., nach 15 Min. Credé wegen Blutung, ein männl. mässig entwickeltes Kind, 48 cm — 2900 g in II. Schädell. Nabelschnur 67 cm, vel. inserirt, mit spärl. Windungen, Eih. vollst., Riss nicht bestimmbar. Placenta 600 g, rund, derb, mit Kalk und Schwarten. Die Blase, die sich prall gespannt hatte und resistent war, musste künstlich gesprengt werden. Vor der 2. Geburtsperiode wurde ein mässiger Blutabgang bemerkt.

8) H. A. 30 J., I. p., erste Menses im 18. J., cessirten 1 Jahr, immer unregelmässig. Geburtsdauer 14 Std., Nachgeburt nach 2 Std. spontan; Uterusgeräusch hörbar. 1 weibl. Kind, 51 — 2850 in II. Schädell. Nabelstrang 55 cm, 7 cm vom Placentarrand velamentös inserirt, Eih. vollständig, Placenta 490 g, weich.

9) F. M. 28 J., IV. p., seit dem 18 J. regelmässige menses. Geburtsdauer 25 Std., 3. Periode nach 10 Min. wegen Blutung vollendet. Uteringeräusch. Beim Blasensprung fällt die velamentös inserirte Nabelschnur vor, welche in Narkose reponirt wird, worauf bald darnach ein lebendes Mädchen 48 cm lang und 2700 g schwer in I. Schädell. geboren wird. Nabelschnur 46 cm, mit spärlichen Windungen. Placenta 600, rund, grosslappig mit Schwarten.

10) N. S. 29 J., II. p., seit dem 17. J. in 4wöchentlichen Pausen menstruirt, gebar nach einer Geburtsdauer von 10 Std. 10 Min. ein weibl. Kind, 51 cm — 3240 g, in I. Schädell. Nach 2 Std. Credé wegen mässiger Blutung. Nabelschnur 58 cm, 3 cm vom Rande der Nachgeburt velamentös inserirt; diese letztere 570 g schwer, 19 : 16 cm breit, Eihautriss 10 cm vom Placentarrande. Nabelbläschen hirsekorngross 33 cm von der Insertion der Nabelschnur entfernt.

11) B. O. 21 J., I. p., regelmässige Menses, Geburtsdauer 6 Std. 15 Min. nach 30 Min. Credé wegen starker Blutung, ein männl. Kind 52 cm — 3250 g, in I. Schädell. Nabelschnur 47 cm lang, 1 cm dick, velamentös inserirt 6 cm vom Rande; spärliche Windungen, Eihautriss neben dem Rande. Placenta 620, oval, Schwarten.

12) M. G. 34 J., XII. p., 5 Kinder kamen unausgetragen zur Welt und tot, 2 starben während der Geburt, keines der übrigen wurde über 2 Jahre alt. Hochgradige varicen. Geburtsdauer 12 Std., 3. Periode 35 Min., ein Knabe mit Schieflage II a 50 cm lang, 3100 g Gewicht. Vorliegend der Ellenbogen. Die kindlichen Herztöne stiegen bei Beginn

der Geburt auf 190 Schläge, sanken dann aber unter 100, auch in der Wehenpause, wurden dumpf und unregelmässig, so dass die combinirte Wendung vorgenommen und am rechten Fusse extrahirt wurde. Die Arme waren leicht zu lösen, der Kopf durch Veit Smellie's Handgriff entwickelt. Das asphyktische Kind schreit nach 10 Min. Die Nabelschnur einmal um den Hals geschlungen, 45 cm lang, velamentös inserirt, mit zahlreichen Windungen. Eihäute vollständig, Riss 10 cm vom Rande. Placenta 740 g, durch Meconium grün gefärbt, rundlich, grosslappig.

13) P. K. 31 J., I. p., regelmässige Periode seit dem 15. J. Geburtsdauer $30^1/_2$ Std., 3. nach 15 Min. durch Credé beendet. 1 Knabe, 43 cm, 1800 g, unausgetragen in I. Schädell. Nabelstrang 45 cm lang, spärlich gewunden, Eih. vollständig, Riss unbestimmbar, Placenta 300 g, rund. Ungleichmässig verengtes Becken lag vor, diastase der recti abdominis trat ein.

14) L. F. 23 J., I. p., seit dem 17. J. regelmässige Menses. Geburtsdauer 8 Std. nach $2^1/_2$ Std. Credé. Ein Mädchen in I. Schädellage 50 cm — 3250 g, Nabelschnur 43 cm, velament. inserirt. Placenta 750 g, oval mit Kalkauflagerungen. Eine ruptura perinei II. Grades erfolgte, die gut heilte, im puerperium diastase der recti.

15) H. K. 31 J., VI. p., erste Regel im 13. J., meist unregelmässig, blieb 1 Jahr aus nach überstandenem typhus. 3 Kinder totgeboren. Die ersten beiden Geburtsperioden währten 5 Std. 35 Min., die dritte wurde wegen Blutung durch Credé abgekürzt. Bei der 1. und 3. Periode ziemlich bedeutender Blutabgang. 1 männliche Frucht 50 cm — 3600 g, in I. Schädell. Nabelschnur einmal lose um das linke Bein geschlungen, 57 cm lang, velamental inserirt mit spärlichen Windungen. Placenta 700 g, rundlich, bis thalergrosse fibröse Schwarten in der Mitte und am Rande.

16) A. M. 23 J., I. p., im 12. J. traten die Regeln auf, regelmässig. Geburtsdauer 12¾ Std. nach 2 Std. Credé. Nabelschnurgeräusch hörbar links in Nabelhöhe. Geburt eines 52 cm langen, 3450 g schweren Knaben in I. Schädellage. Die central velamentös sich einsenkende Nabelschnur ist 43 cm lang, Eihäute vollständig, lateraler Riss, Nabelbläschen 15 cm von der Insertion des Stranges. Placentargewicht 620 g.

17) G. R. 32 J., Viertgebärende, 38 Std. 15 Min. kreissend, Credé nach 2 Std. 15 Min. Nabelschnurgeräusch. Es kam ein sehr kräftiger 4000 g wiegender Knabe mit 52 cm Länge in I. Schädellage zu Tage. Die spärlich gewundene 8 cm vom Rande in den Eihäuten sich einpflanzende Nabelschnur war 60 cm lang, centraler Riss bei vollkommenen Eihäuten. Nachgeburt 680 g. In der I. Geburtsperiode war Blutung aufgetreten. Das Kind erkrankte an icterus und blenorrhoea neonatorum, gesundete bald wieder.

18) F. M. 24 J., II. p., die Menses traten im 14. Lebensjahre zum ersten Male auf, 4 tägig, reichlich, setzten dann 4 Jahre aus und erschienen dann wieder unregelmässig. Erste und zweite Periode dauerten 18 Std. 15 Min., die Nachgeburt trat nach 1 Std. spontan aus. Uterusgeräusch. Geburt eines mässig kräftigen Mädchens in I. Schädellage mit den Dimensionen 49 — 2890. Die 67 cm lange Nabelschnur verläuft 6 cm lang in den Eihäuten. Nabelbläschen aufgefunden 9 cm vom Nachgeburtsrande; diese ist 850 g schwer, oval. Der Nabelstrang zeigte einen falschen Knoten. Im puerperium stellte sich anfangs subinvolutio uteri ein.

19) V. S. 32 J., II. p., partus praecipitatus. Geburtsdauer 1¾ Std., 3. Periode durch Credé beendet. Eine weibliche Frucht 47 cm 2650 g, in I. Vorderscheitelstellung. Nabelschnurgeräusch. Dammriss ersten Grades. Nabelschnur

central velamentös inserirt. 39 cm lang, zahlreiche Windungen, Nachgeburt 310, rundlich, Schwarten am Rande.

20) A. G. 18¾ J., I. p., gebar nach 14 stündigem Kreissen einen schwach entwickelten Knaben, ca. aus der 34. Woche, 43 cm lang, 1900 g schwer, mit lanugo am Körper. Uterusgeräusch hörbar. Nachgeburt trat nach 1 Std. spontan aus. Die 44 cm lange Nabelschnur war 5 cm vom Rande der Placenta velamentös inserirt. Eihäute vollständig, centraler Riss. Nachgeburt hatte 440 g Gewicht, grosslappig, derb, mit fibrösen Schwarten.

21) K. H. 24 J., III. p., seit dem 14. Jahre regelmässige Periode. Gegenwärtig starke varicen an vulva und den labien; zwei vohergegangene partus regelrecht. Geburt von Zwillingen, des ersten nach 3 Std. 15 Min., des zweiten 5 Min. später. Die geteilte Placenta trat spontan nach 2 Std. 10 Min. aus. Ein Nabelschnurgeräusch war zu constatiren, doch keine kindlichen Herztöne hörbar. Der Leib stark ausgedehnt. Am 9. Nov 85, 3½ h. Nachmittags erfolgten kräftige Wehen, keine Herztöne hörbar, Blase stark gespannt, tief in die Scheide hineinragend. Muttermund fast verstrichen. Um 4 Uhr 45 Min. springt mit einem Knall die Blase und es entleert sich eine ziemliche Menge Fruchtwassers. Bei der inneren Untersuchung findet man die Nabelschnur und die rechte Hand vorliegend, nach rechts hin kommt man in die Achselhöhle. Die Schnur pulsirt. Um 5 Uhr 15 wird in linker Seitenlage unter Narkose die Wendung des Kindes gemacht, mit der rechten Hand eingegangen und die links liegenden kleinen Teile herabgeholt, daran anschliessend die Extraktion des Kindes vorgenommen, der Kopf durch Veit-Smellie entwickelt. Bei weiterer Untersuchung kommt man auf eine zweite Blase. Die Wendung wird bei stehender Blase auf den Fuss vorgenommen, weil ebenfalls Schieflage vorlag, die Blase dann gesprengt und die Geburt des Kindes bis zum Kopf der Natur überlassen

und dieser hierauf auch durch Veits Handgriff herausbefördert. Auch hierauf entleert sich viel Fruchtwasser. Die Nabelschnur des ersten Kindes war 29 cm lang, dünn, lateral inserirt und einmal um den Rücken geschlungen; die des zweiten 32 cm lang, velamentös 5 cm vom Rande inserirt. Beide Früchte sind klein, dem 8. Monat entsprechend; das erste schreit sofort, während das andere erst durch verschiedene Reize nach einiger Zeit zum Schreien gebracht wird. Beide sind Mädchen, das erstgeborene 41 cm lang, 1450 g schwer, in Schieflage II b geboren; das andere 43 cm, 1650 g mit Schieflage I a. Eihäute gingen vollständig ab. Die Placenta ist zweigeteilt, ging spontan nach 2 Std. ab, die trennende Haut vierschichtig (2 Amnien, 2 Chorien). Die Nabelschnur inserirte beim ersten Kinde unmittelbar neben der Stelle des Eihautrisses, daher der Prolaps derselben. Die Eisäcke waren gross im Verhältnis zu den kleinen Früchten und Hydramnios vorhanden. Das mit der velamentösen Nabelschnurinsertion geborene zweite Kind starb nach 8 Std. Der Sektionsbefund ergab Atelectase der Lungen, Ecchymosen auf Pleura, weichen Hirnhäuten und Nieren. Das erste Kind, auch unausgetragen, bekam icterus, nahm mangelhaft Nahrung auf und wurde elend und schwach am 7. Tag in soporösem Zustande mit der Wöchnerin entlassen.

22) M. H. 23 J., Erstgebärende, gebar am 4. Dez. 85 Zwillinge. Der Leib war stark ausgedehnt, Nabel verstrichen, Herztöne nicht sicher zu hören, Gebärmuttergeräusch links unten. Um 3 Uhr morgens. Wehen schwach, Muttermund 2 markstückgross, Blase steht und wird bei den Wehen stark gespannt; vorliegender Kindesteil der Kopf, die Pfeilnaht im queren Durchmesser. 8 h. morgens Blasensprung, kräftige Wehen, Muttermund verstrichen, kleine Fontanelle tritt tiefer, die Sagittalnaht geht aus dem queren in den ersten schrägen Durchmesser über. Bei der folgenden starken

Wehe geht die kleine Fontanelle noch tiefer, die Pfeilnaht kommt in den geraden Durchmesser, das Hinterhaupt stemmt sich an der Symphyse an und ein weibliches Kind in I. Schädellage tritt zu Tage. Die Nabelschnur ist fest um den Rücken geschlungen, ihre Lösung der Kürze wegen mit einer ziemlichen Zerrung verbunden. Nach der Geburt dieses Kindes stellt sich in dem Muttermund eine weitere Blase. Die Untersuchung ergiebt Schieflage: der Kopf nach oben, der Steiss links unten. Durch Lagerung der Kreissenden auf die linke Seite entwickelt sich eine II. Beckenendlage. Durch einige heftige Wehen wird das Kind rasch geboren und der nachfolgende Kopf mit dem Veit-Smellie extrahirt. Die Geburt dieses männlichen Kindes ist um $9^3/_4$ Uhr beendet. Die Ausstossung der Nachgeburt wurde 25 Min. später durch leichten Druck bewerkstelligt. Die Maasse des ersten Kindes waren 44 cm, 2140 g, die des zweiten 41,5 cm und 1640 g; es waren also beide nicht ausgetragen. Das Mädchen nimmt Nahrung zu sich, während der Knabe, der an sich noch viel lanugo trägt, dieselbe verweigert und nach einigen Stunden stirbt. Der Nabelstrang des erstgeborenen weiblichen Foetus zeigt bei 47 cm Länge periphere Insertion und war einmal straff um den Rücken geschlungen, der andere ist 39 cm lang, velamentös 6 cm vom Rande der Placenta inserirt. Diese letztere ist zweiteilig und hat 1000 g Gewicht und zeigt Apoplexien bis Hühnereigrösse. Bei deren Ausstossung gehen 940 g Blut ab, am 2. Tage des puerperiums trat ein leichter Schüttelfrost auf, dem Temperatursteigerungen bis 38,4° folgten, unregelmässiger bis 104 Schläge frequenter Puls, doch konnte die Wöchnerin am 9. Tage geheilt entlassen werden.

23) E. R. 25 J., I. p., seit dem 17. Jahre reichliche unregelmässige, öfters cessirende Menses, ein Abortus vorausgegangen. Geburtsdauer 14 Std. 50 Min. Nach 2 Std. Credé in Narkose wegen starker Blutung bis 1500 g und

Adhärenz der Nachgeburt. Am 24. Dez. 1885, 7 Uhr abends war der Muttermund 3 markstückgross, Kopf in der Beckenweite, grosse Fontanelle links vorn, kleine rechts hinten, Pfeilnaht verläuft im II. schrägen Durchmesser. Herztöne rechts vom Nabel. Um 10 Uhr springt die Blase, der Muttermund ist vollständig erweitert, Kopf in der Beckenenge. Um 1 Uhr wird ein 52 cm langer, 3500 g schwerer Knabe in II. Schädellage mit Einstellung der kleinen Fontanelle nach hinten geboren. Eine dabei eintretende Ruptur des Perineums wird durch 5 Nähte mit fil de Florence wieder vereinigt. Der Nabelstrang ist 78 cm lang, zeigt zahlreiche Windungen und velamentöse Insertion. Peripherer Eihautriss, Nachgeburt oval, 750 g schwer.

Wegen plötzlicher heftiger Blutung wird nach 2 Std. in Narkose die Entfernung der Placenta vorgenommen, welche wegen fester Verwachsung nur schwer gelingt. Nach deren Losschälung dauert die Uterus-Atonie und Blutung fort, welche erst nach heissen Irrigationen und subcutanen Ergotininjektionen und innerlicher Gabe von 25 Tropfen Extract. hydrast. canad. fluid. steht. Die in den ersten Tagen ziemlich anämische Parturiens erholt sich bald wieder und wird am 8. Tage entlassen.

24) U. B, 28 J., I. p., gebar nach 14 Std. ein weibliches Kind in erster Schädellage, dasselbe war 48 cm lang und 2700 g schwer. Die Placenta wurde durch Credé 2 Std. nach der Geburt entfernt. Gebärmuttergeräusch vorher zu hören. Die Länge der Nabelschnur betrug 47 cm, sie war 7 cm vom Rande velamentös inserirt. Nabelbläschen auffindbar. Placenta 600 g, herzförmig.

Vor der Geburt des Kindes trat während kräftiger Wehen eine ziemliche Menge hellroten Blutes aus, welches als aus der vagina stammend angesehen wurde, wahrscheinlich aber, weil später dafür keine Ursache gefunden werden

konnte, wohl aber eine Verletzung an einem velamentös verlaufenden Gefässe, davon abgeleitet werden muss.

25) C. J. 27 J., I. p., seit dem 16. Jahre unregelmässige Periode, blieb öfters aus, dauerte meist 6 Tage und war mit Beschwerden verbunden. Geburtsdauer 19 Std. 15 Min., Uteringeräusch. Geburt eines Knaben von 50 cm Länge und 3000 g Gewicht in II. Schädellage. Nabelstrang 36 cm, zahlreich gewunden, velamentös inserirt. Eihäute vollständig, lateraler Riss. Placenta 550, herzförmig.

26) A. M. 25 J., II. p., seit dem 16. J. regelmässig menstruirt. Partus praecipitatus eines Mädchens 51 cm — 2650 g in II. Schädellage. Kind asphyktisch geboren. Nachgeburt trat nach einer Stunde spontan aus. Nabelschnur 49 cm, velamental inserirt, zahlreich gewunden. Centraler Riss bei vollständigen Eihäuten. Nabelbläschen $1^1/_2$ cm von der Insertionsstelle. Placenta 500 g, rundlich, grosslappig.

Diese 26 Fälle geben einen Prozentsatz von 0,9 % velamentöse Insertion der hiesigen Fälle; von Früchten kommen 29 zur Berechnung, da drei Zwillingspaare (unter 19 Zwillingspaaren überhaupt), diese Anomalie zeigten. Von den Müttern waren 15 Erstgebärende im Alter von 18—34 J. (5 über 25 J.) und 11 Multiparae (5 II. p., 1 III. p., 3 IV. p., 1 VI. p., 1 XII. p.) 24—34 J. alt, 8 über 25 J. Mit Ausnahme des im 4. Monat stehenden Abortus wurden die 28 Kinder lebend zur Welt gebracht. 2 Asphyktische wurden wiederbelebt. Drei und zwar gerade je eines der drei Zwillingspaare und unter diesen wieder gerade die mit velamentös inserirter Nabelschnur starben 5, 8 und 12 Stunden nach der Geburt, während die anderen Zwillingskinder mit normaler Nabelschnureinpflanzung, welche übrigens auch alle hinter den Durchschnittsmaassen zurückblieben, am Leben erhalten wurden. Von den 29 Früchten waren 16 männlich, 13 weiblich. Ausgetragen waren 18

(9 Knaben, 9 Mädchen), nicht ausgetragen (unter 2500 g) 11, darunter der Abortus und die 3 Zwillingspaare. Die Länge und das Gewicht der ausgetragenen Kinder schwankt zwischen 47—52 cm (bei 13, 50 cm und darüber) und 2650—4000 g (11 über 3000 g), das der unausgetragenen, aber lebensfähigen 41—44 cm und 1450—2150 g.

Was die Lagen der Kinder betrifft, so fanden sich 15 erste und 8 zweite Schädellagen (2 : 1), 2 Vorderscheitelstellungen, 3 Schieflagen und 1 Beckenendlage. Zwillinge, sonst ca. 1,6%, fanden sich hier 3 Paare unter 26 Fällen; zwei davon waren gleichen, eines getrennten Geschlechtes, was so ziemlich dem gewöhnlichen Verhältnisse von 64 : 36% entspricht; alle drei Paare blieben in Bezug auf Grösse und Gewicht unter den Mittelwerten. Die Geburtsdauer, die im Durchschnitte bei Erstgebärenden 20, bei Mehrfachentbundenen 12 Stunden beträgt, hielt sich auch hier im Allgemeinen innerhalb dieser Grenzen.

An Geräuschen wurden 4× Nabelschnur-, 6× Gebärmuttergeräusch constatirt. Die Nabelschnurlänge zeigte Verschiedenheiten von 29—78 cm, sie war 9× über und 17× unter 50 cm (nur immer das eine Zwillingskind mit der velamentös inserirten Nabelschnur eingerechnet). Nabelschnurvorfall ereignete sich zweimal und zwar trat derselbe immer beim Blasensprunge ein, bei ziemlich viel Fruchtwasser. Nabelschnurumschlingungen sind 5× verzeichnet: 3× um den Hals, je einmal um den Rücken und das linke Bein. Niemals entstand aus diesen Vorkommnissen dem Kinde eine Gefährdung seines Lebens.

Die Art der velamentösen Insertion wechselte sehr; meist sind 5—10 cm Entfernung vom Placentarrande angegeben. Das Placentargewicht betrug im Durchschnitte 500—600 g, sinkt bei dem Abortus auf 300 und steigt bei einem Zwillingspaar auf 1000 g. Die Gestalt war rundlich, oval oder herzförmig, 2× war Placenta succenturiata vor-

handen und es traten dabei die Gefässe von der kleineren Nachgeburt getrennt auf die grössere über. Das Gewebe, teils derb, teils mürb, klein- und grosslappig, oft mit fibrösen Schwarten und Kalkauflagerungen bedeckt.

Von diesen letzteren an zahlreichen Nachgeburten sichtbaren Erscheinungen, sind die Schwarten wohl als Fibrinablagerungen zu betrachten, welche sich einige Millimeter tief ins Gewebe erstrecken und als Folge abnormer Ernährungsverhältnisse teils in den peripheren Teilen, teils an den Gefässverzweigungen sich bilden. Die Kalkablagerungen scheiden sich aus den im Blute zu reichlich gelösten Kalksalzen aus und geben wohl kaum jemals zu Circulationsstörungen Veranlassung.

Die Nachgeburt trat 11× spontan zu Tage, 15× wurde der Credésche Handgriff angewandt, wegen geringerer oder stärkerer Blutung oder weil die Placenta schon länger als 2 Stunden im Uterus verweilte. Es herrscht nemlich in der hiesigen Klinik, wie wahrscheinlich auch in anderen derartigen Anstalten der Brauch, nach Verlauf von ungefähr zwei Stunden, wenn die Nachgeburt noch nicht durch die Naturkräfte eliminirt ist, aber als gelöst betrachtet werden kann, durch leichten Druck und Umgreifen des fundus uteri dieselbe zum Austritte zu veranlassen, sowohl im Interesse der Wöchnerin, welche doch erst dann zu der ihr notwendigen Ruhe nach dem anstrengenden Geburtsgeschäfte kommt, wenn auch die Nachgeburtsperiode vollendet ist, als auch weil ein längeres Verweilen derselben im Uterus unnötig, wenn nicht zuweilen sogar schädlich ist.

Blutungen vor und während der Geburt waren viermal aufgetreten und konnte in zwei Fällen post partum eine Verletzung velamental verlaufender Gefässe als Ursache derselben nachgewiesen werden. In diesen beiden Malen betrug der Blutverlust 940 resp. 1500 g, gegen 250 g durch-

schnittlich bei normalen Geburten, doch erwuchs dadurch weder für Mutter noch Kind ein dauernder Nachteil. An Operationen und sonstigen Eingriffen in den Geburtsverlauf wurden für notwendig erachtet und ausgeführt, dreimal Wendung und Extraktion bei Schieflagen (2× bei Zwillingen mit den Schieflagen I a und II b und einmal bei Schieflage II a eines Kindes einer XII. para). Den einen Abortus im 4. Monat, der mit intakter Eiblase abging und Nabelschnurumschlingung und Blutergüsse in dieselbe zeigte, leiteten öfters wiederkehrende Blutergüsse ein. Eine Blase musste künstlich gesprengt werden, weil im Beginn der zweiten Geburtsperiode dieselbe prall gespannt bei eröffnetem Muttermunde den Naturkräften Widerstand leistete. Eine beim Blasensprunge vorgefallene Nabelschnur wurde noch gut pulsirend in Narkose reponirt, worauf in Bälde ein lebendes Kind geboren wurde. Eine angewachsene, sehr fest sitzende Placenta wurde ebenfalls in Narkose manuell gelöst. Trotz in allen Fällen angewandtem Dammschutz kamen dreimal Dammrisse zu Stande, allerdings bei kräftigen und grossen Kindern; nur einer erforderte künstliche Vereinigung. Keine der Wöchnerinnen erkrankte ernstlich, bei zweien bildete sich der Uterus mangelhaft zurück. Ausser den schon erwähnten drei schlecht entwickelten, lebensunfähigen Zwillingskindern starb keines der übrigen, eines erkrankte an icterus und ophthalmo-blenorrhoe, genas jedoch bald wieder. Die Dicke der Nabelschnur betrug $^1/_2$—1 cm, dieselben waren teils zahlreich, teils spärlich links gewunden vom Foetus aus; eine zeigte durch Anhäufung Wharton'scher Sulze und Vermehrung von Gefässschlingen einen falschen Knoten. Die Eihäute waren immer vollständig abgegangen, der Riss central oder peripher 3—13 cm vom Placentarand entfernt. (Fünfmal fand sich das Nabelbläschen in der Schultzeschen Falte vor, von Hirsekorngrösse, 1—33 cm von der velamentösen Insertion entfernt.)

Ueberblicken wir die Ergebnisse dieser drei Zusammenstellungen, so ergibt sich eine auffällige Uebereinstimmung in manchen Verhältnissen dieser Anomalie, gegenüber den mit normaler Nabelschnureinpflanzung versehenen Geburten. Der Uebersichtlichkeit halber lassen wir tabellarisch geordnet die Prozentverhältnisse der einzelnen Untersuchungen an der Marburger, Dresdener und Münchener Klinik folgen:

	Prozentsätze bei normalen Geburten	Marburg	Dresden	München
Prozentisches Vorkommen der insertio velamentosa.		Auf 3541 Geburt. 32 Fälle 0,9%	Auf 8660 Geb. 64 Fälle 0,74%	Auf 2348 Geb. 26 Fälle 0,9%
Erstgebär. Alter		16, 21—38 J.	26	15, 18—34 J.
Mehrgebär. Alter		16, 20—38 J.	22 } 18—39 J.	11, 24—34 J.
Lebend geborene Kinder		82%	91,5%	100%
Tot geborene Kinder	4,5%	18%	8,5%	—
Ausgetrag. Kind.		60%	40%	61%
Nichtausgetr. „		40%	50%	27,5%
Frühgeburten		—	10%	11,5%
Männlich		16 (v. 28 Ang.)	2/5	16
Weiblich		12	3/5	13
Länge d. Kinder		9 über 50 cm		41—52 cm
		13 unter 50cm		13 über 50 cm
Gewicht „		(v. 22 Angab.)		1450—4000 g
				11 über 3000 g
Zwillinge	1,5%	6,2%	8%	11,5%
Schädellagen	95%	80%	81%	80%
		(18 erste zu 9 zweite)		(15 erste zu 8 zweite)
Beckenendlagen	3,11%	12%	17%	3,4%
Schieflagen	0,6%	—	2,1%	10,3%
Gesichtslagen	0,6%	6%	—	—

	Prozentsätze bei normalen Geburten	Marburg	Dresden	München
Vorderscheitelstellung		—	—	7%
Nabelschnurlänge	50 cm	16 über 50 cm 13 unter 50 cm	gleich oft über wie unt. 50 cm	29—78 cm 9 über 50 cm 17 unter 50 cm
Nabelschnurumschlingung		23,5%	25%	17%
Nabelschnurvorfall		3%	4%	6,9%
Nabelschnurgeräusch	14%	—	8,3%	14%
Entfernung der velamentösen Insertion vom Placentarrande		2—13 cm	3—16 cm	5—10 cm
Durchschnittliches Gewicht der Placenta		500—600 g	—	500—600 g
Operationen und künstliche Eingriffe		20,6%	—	23%
Künstliche Blasensprengung		3%	10%	3,8%

Mit Hilfe dieser Zusammenstellung im Vereine mit den bisher über insertio velamentosa sonst noch gemachten Beobachtungen und Erfahrungen lassen sich nun folgende Gesichtspunkte aufstellen:

1) Die insertio velamentosa kommt in etwas weniger als 1%, in ca. 0,7—0,9% aller Fälle vor.

2) Erst- und Mehrgebärende sind dabei in ziemlich gleichem Verhältnisse beteiligt.

3) Keines der beiden Geschlechter ist auffallend durch das Auftreten dieser Anomalie bevorzugt.

4) Es kommt diese eigentümliche Nabelschnureinpflanzung in vermehrter Anzahl bei Mehrgeburten, hauptsächlich bei Zwillingen vor.

5) Es werden mehr Kinder dabei tot geboren als sonst (10—18%). Die lebend zur Welt gebrachten bleiben im Allgemeinen hinter den Mittelwerten an Grösse und Gewicht zurück.

Beweis: Das Durchschnittsgewicht eines ausgetragenen Knaben wird auf 3250 g berechnet; von unseren 15 männl. Früchten erreichten dasselbe nur 5 (33,3%); 3000—3250 g hatten 3, zwischen 2000—3000 g 1 und unter 2000 g 6 (40%).

Die Durchschnittslänge von 50 cm und darüber hatten 8 (53,3%); 45—50 cm 1 und 40—45 cm 6 Früchte. Aehnlich bei den 13 Mädchen, deren Mittelgewicht 3000 g beträgt; hier hatten 3000 g und darüber nur 3 (23,7%), 2000—3000 g 6, unter 2000 g 4. 50 cm und darüber massen 5 (38,5%), 45—50 cm 4, 40—45 cm 4. Also weitaus die Mehrzahl steht hinter den Mittelmaassen zurück.

6) Es kommen dabei mehr unregelmässige Kindeslagen vor als sonst (80% gegen 95% Schädellagen, 12—17% gegen 3,11% Beckenendlagen etc.).

7) Die Nabelschnur hat durchschnittlich keine grössere Länge als sonst.

8) Nabelschnurumschlingung und -Vorfall treten bei ins. vel. öfter auf als sonst.

9) Dadurch und wegen der häufigeren unregelmässigen Kindeslagen und die öfter auftretenden Blutungen sind operative Eingriffe während der Geburt häufiger notwendig und das Leben der Früchte mehr gefährdet als bei normaler Nabelschnureinpflanzung.

Niemals bei den von uns angeführten 118 Fällen velamentöser Insertion konnte die Diagnose vor der Geburt gestellt werden; dass dies jedoch zuweilen möglich ist, beweisen die früher angegebenen Citate. Möglich ist es aber

nur dann, wenn die Gefässe in dem Segment der Eihäute verlaufen, welches gerade im Muttermunde liegt und auch dann nur mit voller Sicherheit, wenn man eine Arterie pulsiren fühlt. Abgesehen davon, dass es bei straff gespannter Blase nicht leicht ist, die Pulsation eines so verhältnismässig dünnen Gefässes zu fühlen, ist die Verwechselung mit allen möglichen anderen Zufälligkeiten nur zu leicht möglich, so mit Rauhigkeit. Verdickungen der Eihäute, knorpelig entarteter Gallertmasse zwischen denselben, vielleicht auch mit dem Nabelstrange selbst. Zugegeben also, dass eine sichere Diagnose auf ins. vel. meist vorher unmöglich ist, so lassen doch zuweilen mancherlei Umstände darauf schliessen. Auf alle Fälle muss man zu grösster Aufmerksamkeit aufgefordert werden, wenn man den Nabelstrang durch die Eihäute vorliegen oder vorgefallen findet; wenn dies auch auf anderen abnormen Verhältnissen beruhen kann, so ist es doch gerade hier ungleich häufiger, besonders wenn bei tiefem Sitz der Placenta die Insertion nahe am Muttermunde sitzt. Ferner können Blutungen nach dem Blasensprunge, die den Tod der Frucht zur Folge haben können, für deren Auftreten keine andere Ursache aufzufinden ist, die Zerreissung velamentös verlaufender Gefässe vermuten lassen. Vor Allem aber muss Verlangsamung der kindlichen Herztöne ohne sonstigen wahrnehmbaren Grund den Gedanken auf eine Compression von in den Eihäuten verzweigten Gefässen hinlenken.

Die Prognose der velamentösen Insertion ist also im Allgemeinen in Bezug auf die Erhaltung des kindlichen Lebens und noch mehr auf Gefährdung der Mutter keine ungünstige. Die weitaus meisten Kinder werden lebend mit ihr geboren und nur dann wird die Prognose eine trübere, wenn mehrere ungünstige Komplikationen zusammenwirken, wenn die Gefässe in dem in den Muttermund zu liegen kommenden Teil der Eihäute verlaufen, bei der Geburt oder

beim Blasensprunge comprimirt oder angerissen werden, wenn bei tiefem Sitz der Nachgeburt und bei in der Nähe des Eihautrisses inserirter Nabelschnur beim Fruchtwasserabgang dieselbe vorfällt und bei beginnender zweiter Geburtsperiode neben dem vorliegenden Kindesteil nicht mehr zu reponiren und einem länger dauernden Drucke ausgesetzt ist, wenn dazu noch eine ungünstige Lage des Kindes hinzukommt, deren Umänderung in eine regelrechte bei noch engem Muttermunde oder Beckenenge oder durch sonstige Zufälligkeiten nicht gleich gelingt, so dass die Geburt nicht schnell beendet werden kann — dann allerdings kann der Tod der Frucht durch diese Anomalie in kurzer Zeit erfolgen oder dieselbe so hochgradig asphyktisch zur Welt gelangen, dass es auf keine Weise mehr gelingt, sie am Leben zu erhalten.

Für die Mutter kann die velamentöse Insertion zuweilen zusammen mit den derselben anhaftenden Eigentümlichkeiten in soferne ungünstigen Einfluss haben, als durch sie häufigere Blutverluste eintreten und operative Eingriffe notwendig werden, welche Verletzungen und üble Folgezustände im puerperium nach sich ziehen könnten.

Wird man also während einer Geburt, ohne dass man in den Eihäuten direkt Gefässe verlaufen fühlt, durch eine eintretende Blutung, durch verlangsamte oder vermehrte kindliche Herzthätigkeit oder durch andere Umstände, für die man im Momente keine Deutung findet, darauf aufmerksam gemacht, dass etwas Aussergewöhnliches hier vorliegt, so ist eine ständige Ueberwachung der kindlichen Herztöne angezeigt, um bei eintretender Gefährdung zur sofortigen Ausführung der nötigen Massnahmen den richtigen Zeitpunkt nicht zu verpassen.

Ist dagegen die Diagnose „insertio velamentosa“ gestellt, verlaufen die Gefässe, in den Eihäuten verzweigt, im Muttermunde, so ist die zweckmässigste Therapie ein möglichst langes Erhalten der Fruchtblase, durch deren Elasticität und

verschieblichen Inhalt die Gefässe am sichersten vor Druck seitens der vorliegenden Kindesteile geschützt werden. Man ordne dazu Seitenlage an und zwar auf diejenige, auf welcher die Gefässverzweigungen zumeist sich befinden, damit die vorliegenden Kindesteile nach der entgegengesetzten abweichen können.

Diese Art von Therapie befürwortet Hüter, Grenser und andere Autoren. Erhält man die Fruchtblase lange, so erweitert sich inzwischen auch der Muttermund nahezu oder vollständig und bei eintretender Blutung etc. kann ein nötiger Eingriff um so leichter und schneller ausgeführt werden.

Scanzonis Vorschlag, die sprungfertige Blase künstlich an einer den Gefässverzweigungen entlegenen Stelle zu sprengen und den Riss an gefässfreien Partien zu erweitern, bietet wegen der Schwierigkeit der Ausführung und Unsicherheit des Erfolges weniger Garantie für einen günstigen Ausgang und hat sich nur wenige Anhänger erworben.

Man erhält also die Blase möglichst so lange, bis der Kopf tief herabgetreten ist. Stellen sich dann Gefahren für die Frucht ein, fällt die Nabelschnur vor und lässt sich unter den obwaltenden Umständen nicht reponiren, tritt eine stärkere Blutung auf und der Kopf steht nicht zangengerecht, oder ist eine Schieflage vorhanden, so ist die Wendung indicirt, der je nach den Umständen die Extraktion sich anschliesst. Es werden sich eben die notwendigen Massnahmen nach dem einzelnen Falle richten und sind keine allgemein gültigen Normen aufzustellen.

Auch die Wegnahme der Placenta darf bei velamentös inserirter Nabelschnur, wenn die Ausstossung nicht von selbst eintritt, nicht durch Zug an dieser geschehen, da die Gefässe reissen und Blutung veranlassen könnten oder ein Eingehen mit der Hand nötig machen würden, was thunlichst zu vermeiden ist.

Weiteren an grossen Frauenkliniken mit vielem Materiale über insertio velamentosa funiculi umbilicalis angestellten Untersuchungen wird es anheimgegeben sein, unsere Angaben zu bestätigen oder zu verbessern und Neues darüber aufzufinden.

Zum Schlusse entledige ich mich der angenehmen Pflicht, meinem hochverehrten Lehrer Herrn Geheimrat Prof. Dr. Winckel für die Anregung zu dieser Arbeit und Unterstützung bei derselben meinen herzlichsten Dank auszusprechen.